

[平成19年度前期学術集会一般演題]

原 著

「一絨毛膜二羊膜双胎の一児死亡」2症例の経験

～実際の臨床現場・社会的な視点からの問題提議～

深谷赤十字病院産婦人科

松本 直樹 松本智恵子 高橋 幸男 山下 恵一

Key words

MD twins : monochorionic diamniotic twins

single intrauterine death of twins

TTTS : twin-to-twin transfusion syndrome

概要: 同時期にMD双胎一児死亡の2症例を経験した。実際の臨床・社会的な視点からその経験につき報告する。症例1: 33歳, 21週時, 双胎一児死亡を発見。双胎間輸血症候群(TTTS)によるものと思われた。生存胎児に羊水過多, 胎児腹水を, 母体に死胎児症候群の兆候が疑われたが自然に改善。40週帝王切開にて3560gの女児を出産。症例2: 29歳, 20週時TTTSと診断。21週, 胎児鏡下胎盤吻合血管レーザー凝固術施行。供血児は胎児死亡となったが受血児は生存。前期破水にて29週帝王切開。1210gの女児を出産。経過中, 母体の精神不安定や前期破水などにともない。数度の転院・搬送を繰り返した。両症例とも出生児には現時点で異常を認めていない。TTTSや双胎一児死亡において治療法はまだ確立されていない。一方, インフォームド・コンセントの必要性や高度な治療のニーズもある。しかし現実には疾患の難しさや医療機関の不足に起因する負担を伴うものでもある。治療法の確立, 周産期医療の拡充が必要であるが, 現時点では症例ごとの対応をせざるを得ない。

緒 言

一絨毛膜二羊膜双胎(MD双胎)において, 双胎間輸血症候群(TTTS: twin-to-twin transfusion syndrome)や双胎一児死亡(子宮内胎児死亡)は, 決してまれな疾患ではなく, 日常的に遭遇し得る。しかし, それらの管理・方針については, まだ一定の見解が得られていないようである。今回我々は, 同時期にMD双胎一児死亡の2症例を経験した。結果, その両症例で1児ずつの健常児を得ることが出来たが, その過程において临床上の問題

に遭遇したため, その経験を報告する。

症 例

表1にまとめる。症例1, 2ともに自然妊娠によるMD双胎であった。

症例1(図1): 19週時, やや児頭大横径(BPD)の差を認めたものの明らかなTTTSの所見はなかった。21週の妊婦健診時, 一児の子宮内胎児死亡(IUFD)を発見した。生存児側に羊水過多を認める一方, 死児側に羊水はほとんど無く, TTTSによる双胎一児死亡と診断した(図2)。双胎一児死亡診断時の採血検査所見(表2)では, 肝酵素の上昇とFDP, D-Dimerの上昇がみられた。母体の自覚症状として, 妊娠16週頃からの下肢の浮腫が

表1 症例サマリー

		症例1	症例2
年齢		33歳	29歳
妊娠歴		未経産	1経産
母体合併症		—	喘息
TTTSの診断	時期	21週 妊検時	20週 妊検時
	理由	一児死亡、羊水量	羊水量、Discordancy
一児死亡の時期		20週頃	21週 (胎児治療後)
一児死亡の影響	母体	DIC兆候・全身倦怠	前期破水
	生存胎児	羊水過多の改善 腹水の改善	前期破水
分娩 週数		40週5日	29週6日
分娩形式		緊急帝王切開	緊急帝王切開
適応		分娩停止	前期破水、早産
生産児		女児 3,560g Apgar:8/9点	女児 1,210g Apgar:2/4点
死産児		性別不詳 109g	性別不詳 100g

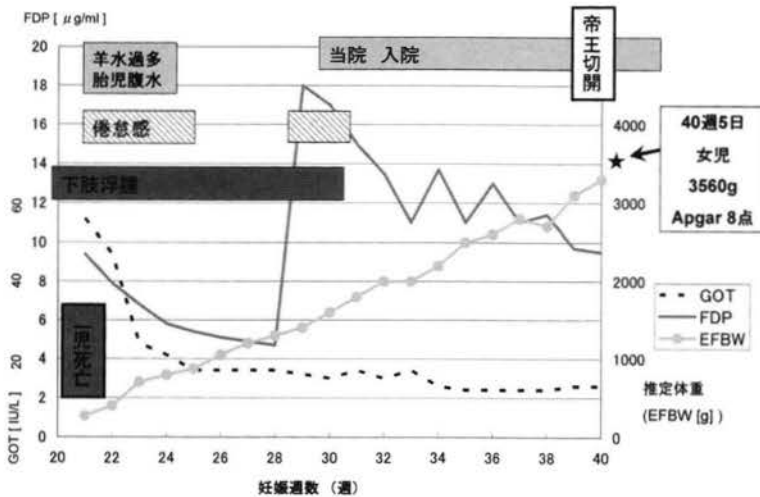
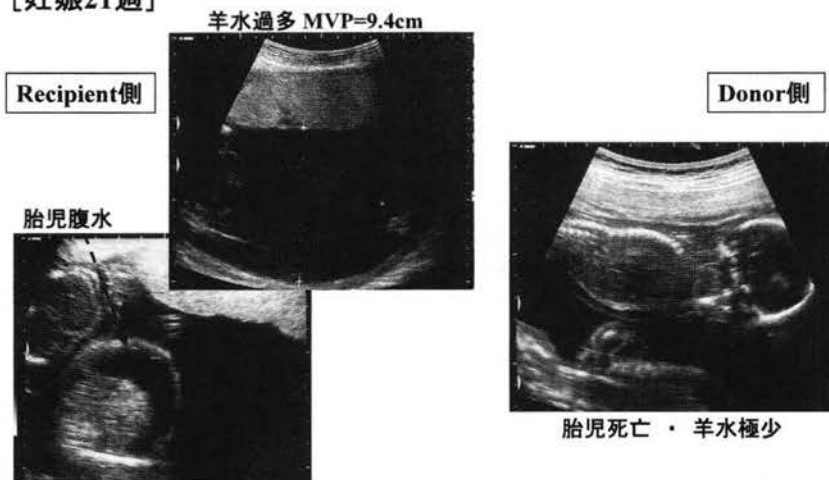


図1 経過図<症例1>

あった。また双胎一児死亡診断後の22週頃から全身倦怠感の訴えがあった。死胎児症候群との関連に注意し、慎重に経過を見ることとした。その後、下肢の浮腫は続いたものの、倦怠感を除々に改善し、またGOT、GPT、FDP、D-Dimerの値は徐々に低下していった。しかし29週頃、FDP、D-Dimerの再上昇と全身倦怠感の再発を認めた。肝酵素の上昇や血小板数の低下は認めなかった。患者との相談の結果、入院管理とした。入院後、

下肢浮腫と全身倦怠は1週間ほどで改善した。FDP、D-Dimerの高値は続いたが、やや低下傾向を示した。明らかなDICの発症は認めなかった。経過全般において、胎児の発育は順調であり、その他には医学的な問題を認めなかった。分娩予定日を過ぎても陣痛発来に至らなかったため、本人が計画分娩を希望した。今までの経過もあり総合的判断から計画的分娩誘発とした。メトロイリンテルを使用したのち、40週5日にオキシトシン点

[妊娠21週]



MVP: maximum vertical pocket(羊水最大垂直深度)

図2 超音波画像<症例1>

表2 双胎一児死亡診断時の採血検査所見<症例1>

WBC	8,300 /ml	RBC	3.55×10^6 /ml	Hb	9.9 g/dl		
HCT	30.3 %	MCV	85.4 fl	PLT	300×10^3 /ml		
PT	107 % (INR 0.96)	APTT	34.3 sec	Fibrinogen	478 mg/dl		
ATⅢ	95 %	FDP	9.46 μ g/ml	D-Dimer	3.2 μ g/ml		
GOT	56 IU/l	GPT	102 IU/l	LDH	176 IU/l	ALP	115 IU/l
T.Bil	0.4 mg/dl	γ GTP	9 IU/l	ChE	172 IU/l	BUN	8.1 mg/dl
Crea	0.4 mg/dl	UA	2.6 mg/dl	TP	5.9 g/dl	ALB	3.2 g/dl
CPK	48 IU/l	Amy	62 IU/l	CRP	0.1 mg/dl		

滴による分娩誘発を施行した。そして同日、分娩停止の適応にて緊急帝王切開となった。3,560gの女児を出産。アプガースコア (Ap) 8/9点 (1/5分値)。特に外表的な異常を認めなかった。続いて胎盤娩出とともに、それに付着する形で死児を娩出した。薄く変形した紙様児とよばれる状態であった (図3)。図は卵膜に覆われたままの写真である。帝王切開後の母児の経過は順調であった。

症例2 (図4) : 18週の超音波では明らかなTTTSの所見は認めなかった。20週の妊婦健診時に、胎児推定体重の差 (discordancy) を認め、また羊水量の過多・過少を認めた (図5)。TTTSと診断し、インフォームド・コンセント (IC) の

結果、胎児治療も検討したいとの結論になり、国立成育医療センター (東京都世田谷区) へ紹介した。21週、同院にて胎児鏡下胎盤吻合血管レーザー凝固術 (FLP: Fetoscopic Laser Photocoagulation) を施行。手術としては成功し、受血児 (Recipient) の血流異常は消失したが、その2日後に供血児 (donor) はIUFDとなった。術後に早産予防のため、24週までリトドリンの点滴を行い、その後は内服のリトドリンへ切り替えた。子宮口は閉鎖で頸管長短縮を認めず、その他にも切迫早産の兆候はなかった。本人が帰宅を強く望んだため、当院への紹介状を携えて退院となった。しかし、その帰路の自家用車中 (関越自動車道)、破水感あ

りとのことで、本人から当院へ電話での連絡あり、すでに当院に向かった方が早いとの状況であったため、ひとまず当院へ向かうよう指示した。当院到着時の所見は、微量の水様帯下あり、破水診断キット(チェックPROM)にて陽性反応あり、子宮口閉鎖、頸管長の短縮なし、子宮収縮はあまり認めなかったが、25週の前期破水としてリトドリン点滴および抗生剤投与を行い、管理を開始した。子宮収縮は落ち着いていたが、帯下の性状はやや混濁し始め、感染も疑った。白血球数、CRPの上昇はなかったが、当院のNICU管理は、在胎週数28週以降という制約があったため、母体搬送とし

た。まずは成育医療センターへ問い合わせたところ満床にてすぐには受け入れ困難とのこと。埼玉医大総合医療センター(川越市)他、数件の県内施設をあたったが受け入れは難しいとのこと。同時に問い合わせていた群馬県立小児医療センター(群馬県渋川市)から受け入れ可能との返事あり。同院への母体搬送となった。転院後は、わずかな水様帯下と羊水過少傾向など破水の所見を認めるものの、切迫所見は安定していて、ベタメタゾン投与、リトドリン点滴、抗生剤投与数日後、リトドリン内服のみに移行。その後も特に産科的な病状変化なく落ち着いていたとのこと。しかし、本人が精神的に不安定となり、問題行動(不眠、病室での喫煙、感情失禁、スタッフへの攻撃的言動など)が顕著となった。自宅の近くである当院への転院を本人が強く希望したため、27週当院へ母体搬送にて帰院した。帰院後は精神的にやや改善あり、喫煙もやめられた。産科的な状態も安定しており、総合的な判断により29週退院とした。しかし29週6日、再び破水感にて入院。完全破水と診断し、同日緊急帝王切開となった。1210gの女児を出産。Ap2/4点(1/5分値)であった。新生児はすぐに挿管され呼吸器管理とサーファクタントを要したが、その後は順調に回復。日齢9日目で抜管、日齢78日目に退院となった。母体は術

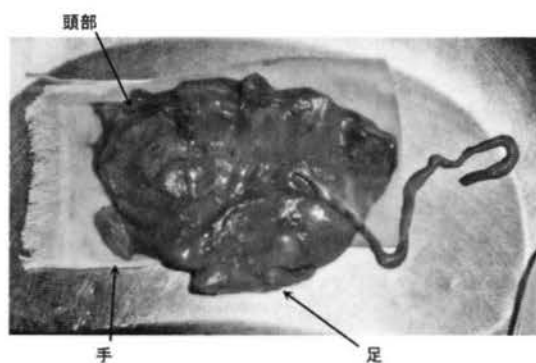


図3 紙様児<症例1>

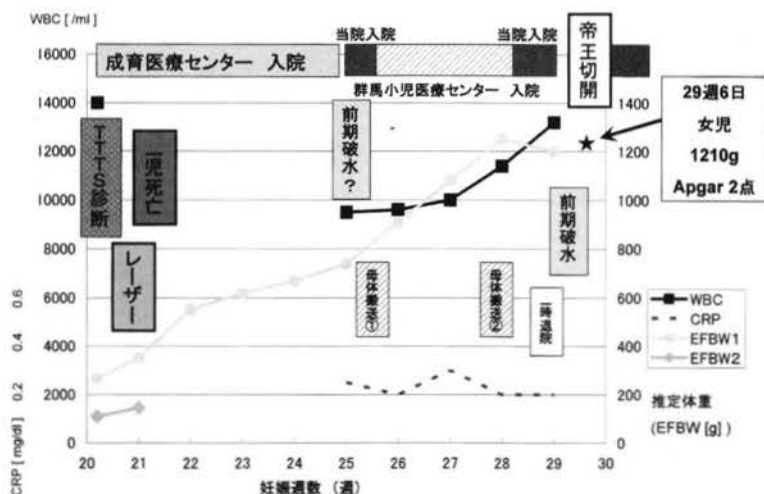


図4 経過図<症例2>

〔妊娠20週〕

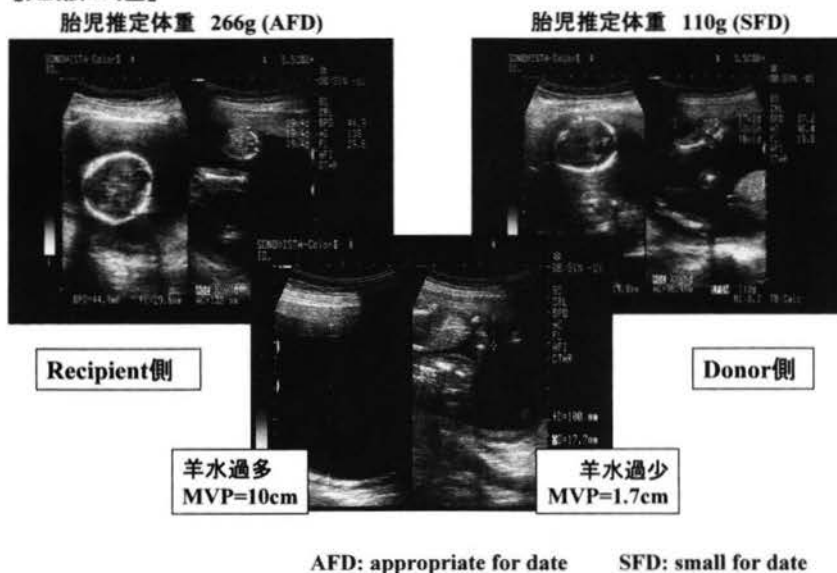


図 5 超音波画像<症例 2 >

後経過順調であった。

現在のところ、症例 1, 2 とも、児の神経学的後遺症は認めていない。

考 察

MD 双胎における TTTS は、その 10~15% 程度に発生するといわれている。また MD 双胎における双胎一児死亡は、日本において 3.8% であったと報告されている¹⁾。つまり MD 双胎において、TTTS や双胎一児死亡はまれな疾患ではなく、日常的に遭遇するものであるといえる。

TTTS は、妊娠 26 週未満に発症すると予後は不良であるとされ、従来より行われていた治療的羊水穿刺吸引除去術 (AR: amnioreduction) によっても生存率のわずかな改善は得られるものの、生存児の神経学的後遺症のリスクは高かった。また実際の臨床においては、AR の結果起こりえる前期破水などでの早期娩出に対応しうる新生児管理体制になければ行いにくいこともあり施設ごとに判断に苦慮していることと思われる。AR に代わる治療法として約 10 年前から欧州で FLP が

行われるようになり、日本でも 2002 年より多施設共同臨床研究として FLP が施行されている。本邦での成績として、林らは、少なくとも 1 児生存率が 89%、脳異常所見が 2% と報告し、今後の展望として FLP が 26 週未満の TTTS に対しての第 1 選択の治療となり得ると述べている (表 3)。今回、この情報を元に、症例 2 に関してオピニオンおよび治療を国立成育医療センターに依頼する運びとなった。参考として TTTS の診断と重症度分類、日本の共同研究における FLP の適応を表に示す (表 4, 5)。今回の 2 症例は Stage III および V に相当した。

MD 双胎の一児死亡においては、生存児の続発的な死亡 (13%) ももちろん心配であるが、特に神経学的後遺症 (31%) が危惧される²⁾。それを防ぐために一児死亡を認めてからできるだけ早期に生存児を娩出すべきとの見解が広まったときもあったが、それは現在では否定的である。妊娠週数、母体の状態などを判断し、特に児の成熟が充分でない時期の双胎一児死亡では、まずは慎重な経過観察からの管理を選択すべきとされている^{3)~5)}。

表3 胎児鏡下胎盤吻合血管レーザー凝固術 (FLP) の成績⁶⁾⁷⁾

	Japan (2005)	Eurofoetus (2004)	
	FLP (n = 55)	FLP (n = 72)	羊水穿刺吸引 (n = 70)
1児以上生存	89%	76%	51%
2児生存	67%	36%	26%
1児生存	22%	40%	26%
分娩週数	31.6w	33w	29w
術後妊娠期間	10w	12 ~ 14w	
神経学的異常	2%	7%	20%

表4 TTTS の診断と重症度分類 (Quintero, 1999⁸⁾)

診断基準: MD 双胎 羊水過多 (MVP > 8cm) と過少 (MVP < 2cm)	
Stage I	Donor の膀胱が見える
Stage II	Donor の膀胱が見えない
Stage III	重大な血流異常 (臍帯動脈の途絶・逆流, 静脈管の逆流など)
Stage IV	胎児水腫
Stage V	胎児死亡

MVP: maximum vertical pocket (羊水最大垂直深度)

表5 胎児鏡下胎盤吻合血管レーザー凝固術 (FLP) の適応⁶⁾

TTTS の診断	MD 双胎, 羊水過多 (> 8cm) ・ 過少 (< 2cm)
妊娠週数	16 週 ~ 26 週未満
Stage	Stage II ~ IV
早産兆候	破水 (-), 切迫症状 (-), 頸管の短縮 (-)
母体	重大な合併症 (-) 感染症 (-) (HIV, HBV, HCV)
胎児	明らかな胎児奇形 (-)

(Japan Fetoscope Group, 2002 ~)

双胎一児死亡に伴う母体の DIC は、日産婦調査によると 2.3% と報告されている¹⁾。今回の症例では、20 週、21 週の双胎一児死亡であったため、その時点での早期娩出の選択肢はなかったが、母体合併症としての死胎児症候群や DIC などに関し、経過を慎重にみる必要があった。症例 2 では死胎児症候群に関連するような兆候は認めなかったが、症例 1 では全身倦怠感、肝酵素と血栓症・DIC マーカーの上昇を認めた。血小板の低下など DIC には至らずに経過したため、結果的には満期での分娩 (帝王切開) に至った。

その他の合併症として、症例 2 では、FLP の合併症であったのか双胎一児死亡の直接の影響だったのかは不明であるが、早期の前期破水を来たし、管理に苦慮し最終的にも 29 週での帝王切開に至った。

実際の臨床における問題として、どちらの症例においても、母体の精神的負担は大きかったと思われる。特に症例 2 では、パニックのような状況もみられた。精神的な管理までは要さなかったが、医療者側・患者側双方ともに対応に苦慮した。患者側が、IC のなかで FLP の選択肢を提示さ

表 6 問題整理<症例 1 ← 1 児死亡で発見>

発生した症状・病態	死胎児症候群 (DIC 兆候・全身倦怠) 生存胎児への影響 (胎児腹水, 神経学的な予後?)
必要となった処置	管理入院 計画分娩 (分娩誘発) 緊急帝王切開 (分娩停止)
問題点	長期入院 (31 ~ 40 週 + 帝切 + 産褥 = 約 2.5 カ月) 不安 (母体の状態・児の予後)

表 7 問題整理<症例 2 ← レーザー治療>

発生した症状・病態	前期破水・早産 (胎児治療の影響?)
必要となった処置	胎児レーザー治療 切迫早産の入院管理 緊急帝王切開 (前期破水・早産)
問題点	数度の転院・救急搬送 当院 → 成育医療センター (世田谷) → 当院 → 群馬県立小児医療センター (渋川) → 当院 経済的負担 (先進医療分自己負担額 = 48 万円) 精神不安定 (うつ状態, パニック) 不眠, 感情失禁, 喫煙, 攻撃的感情, ホームシック

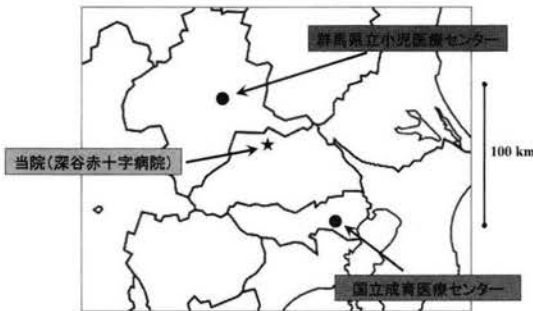


図 6 各医療機関の地理関係

れ, 結果としてはそれを選択し, 経済的・物理的・精神的に大きな負担を強いられたのは事実であった。その結果として, 1 児の健全生存を得られたものと考えればやむを得ないことと思うが, 一方の双胎一児死亡で発見された症例 1 は特にはそういった負担を要さずに満期の分娩に至っている TTTS や双胎一児死亡の早期診断は, 監視を徹底すれば可能かもしれないが, その診断結果に基づ

く管理・治療が, もう少し得られやすいものでなくてはならないと思う。社会的に周産期管理 (特に未熟児管理) の体制が整っていない現時点において, 一方的に医学的な診断をし, 患者に対し高度な管理・治療を提示することで, 結果としてそれらを強要する形になってしまうことはたして適切な対応なのかどうかという点に疑問をもった。しかし, 患者側の「自己決定権」に絡んだ, 診断や説明のニーズがあるのも現実であり, 専門家である我々が, 心苦しく思おうとも, その最終決定をするのは患者自身なのである。それは社会 (大多数は患者側である) が自ら導いた現実であるのだから仕方のないことかもしれない。

症例 1, 2 における問題点を整理して表 6, 7 にまとめた。また最後に, 今回の診療経過において協力頂いた国立成育医療センターと群馬県立小児医療センターならびに当院のおおよその地理関係を図 6 に示す。

結 語

1. MD 双胎における TTTS や、その双胎一児死亡は、まれではないにもかかわらず、いまだ確立された治療・対応のない難しい疾患である。2. さらに、現実の临床上は、周産期医療機関の不足から、医学的な問題提議・対応だけでは解決されない部分も大きい。3. それにもかかわらず、正確な診断や高度な治療を希望する患者側のニーズがあるのも事実である。4. 現時点では、患者への IC を行った上で、症例ごとの対応・サポートをするしかない。5. 治療法の確立だけでなく、それに見合った周産期医療機関の拡充が共に必要である。

(本論文の要旨は第71回日本産科婦人科学会埼玉県地方部会・埼玉県産婦人科医会平成19年度前期学術集会以て発表した。)

文 献

- 1) 周産期委員会(委員長: 神保利春)。周産期委員会報

- 告(小委員長: 佐藤郁夫)。日産婦誌 1996;48:1032-1033
- 2) 日本産科婦人科学会周産期委員会ハイリスク胎児・新生児の予後に関する検討小委員会報告。日産婦誌 1997;49:944
- 3) 末原則幸。双胎一児死亡の取り扱い。周産期医学 2005;35:973-977
- 4) 水上高典。双胎一児死亡の取り扱い。周産期医学 2005;35:978-981
- 5) 竹内正人, 進 純郎, 竹下俊行。双胎妊娠中1児死亡時の管理はどうするか? 周産期医学 2004;34:272-274
- 6) 林 聡, 左合治彦, 千葉敏雄, 他。TTTS の治療と管理。産と婦 2006;73:465-470
- 7) Senat MV, Deprest J, Boulvain M, et al. Endoscopic Laser Surgery versus Serial Amnioreduction for Severe Twin-to-Twin Transfusion Syndrome. N Engl J Med 2004;351:136-144
- 8) Quintero RA, Morales WJ, Allen MH, et al. Staging of twin-twin transfusion syndrome. J Perinatol 1999;19:550-555