

開腹ドレナージ術を要した 子宮内膜細胞診検査後の 骨盤腹膜炎の1例

1. 深谷赤十字病院 産婦人科
2. 松本産婦人科医院

○浅見環

松本智恵子 新井未央 長田まり絵
鈴木永純 松本直樹²⁾ 高橋幸男

緒言

- 子宮内膜細胞診検査（内膜スミア）は
検診を含め日常的に行われている
- まれだが重大な有害事象として
穿孔や感染が起こり得る
- 今回、内膜スミア後に骨盤腹膜炎を発症し
開腹ドレナージ術を要した1例を経験した

症例

49歳 既婚 未経妊

月経はあるが周期不順

性行為は数年間ない

合併症 無治療の高血圧症

既往症 32歳 開腹による卵巣嚢腫吸引術

主訴 発熱・腹痛・下痢

現病歴

39歳から、子宮筋腫および子宮内膜症の診断のもと、A産婦人科病院に通院し漢方治療をした。

定期的な診察の目的で同病院を再診。内膜スミアも受けた。

その6日後、発熱・腹痛・下痢のためB病院の救急部を受診。

白血球数 7700 / μ L, CRP 10 mg/dL。CTで両側卵巣腫大。

かかりつけのA産婦人科病院に紹介。

レボフロキサシン錠が処方され帰宅。

その翌日、同症状が悪化したため当院に救急搬送された。

来院時の所見

バイタルサイン

血圧 217/119 mmHg

脈拍 130 /分

体温 38.1 °C

腹部

軽度の膨満

腸蠕動音減弱

下腹部に圧痛

筋性防御なし

反跳痛あり

内診

帯下は肉眼的に正常

悪臭なし

子宮とその周囲に圧痛

子宮の可動性は不良

経膈エコー

子宮筋腫， 両側卵巣腫瘍， 腹水

血算	白血球数	16,300 / μ L
	好中球	94%
	ヘモグロビン	12.7 g/dL
	血小板	29万 / μ L

凝固機能 正常

生化学検査 肝・腎機能など正常

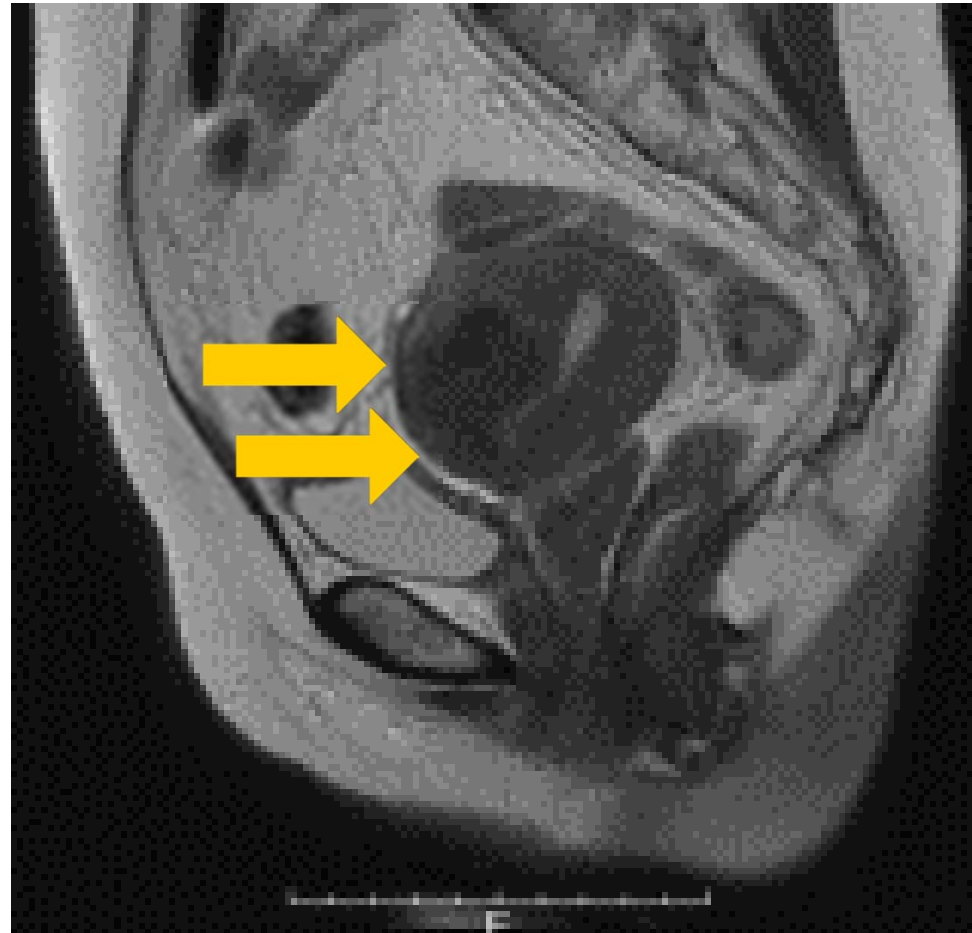
炎症	CRP	21.2 mg/dL
	プロカルシトニン	1.7 ng/mL

尿所見 ほぼ正常

性感染症

梅毒	(-)
淋菌	(-)
Chlamydia trachomatis	(-)

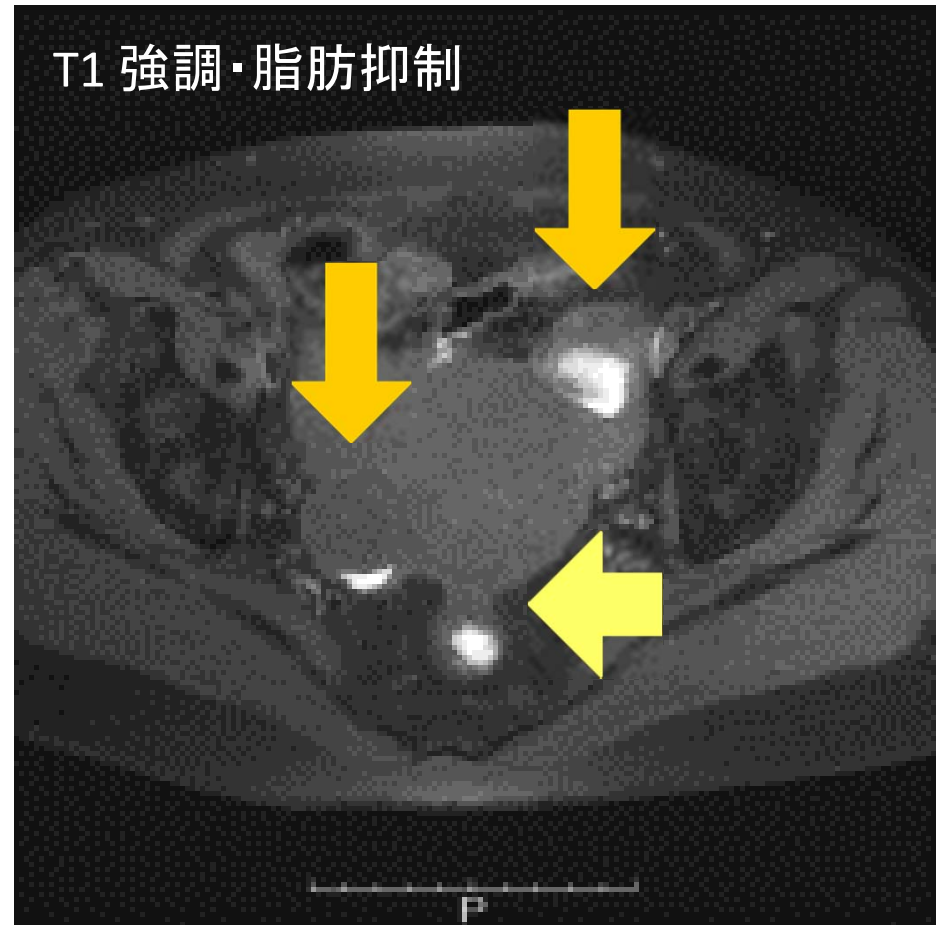
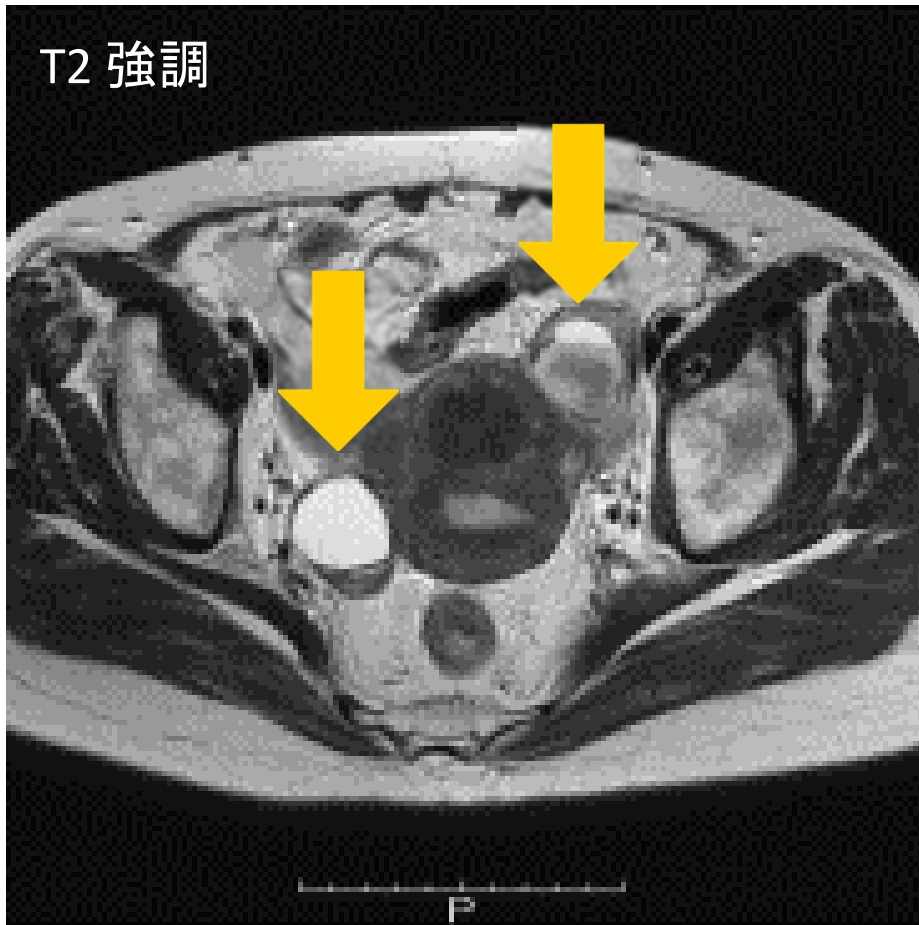
MRI (単純)



筋層内筋腫 2個

(前壁に 3 cm, 1 cm)

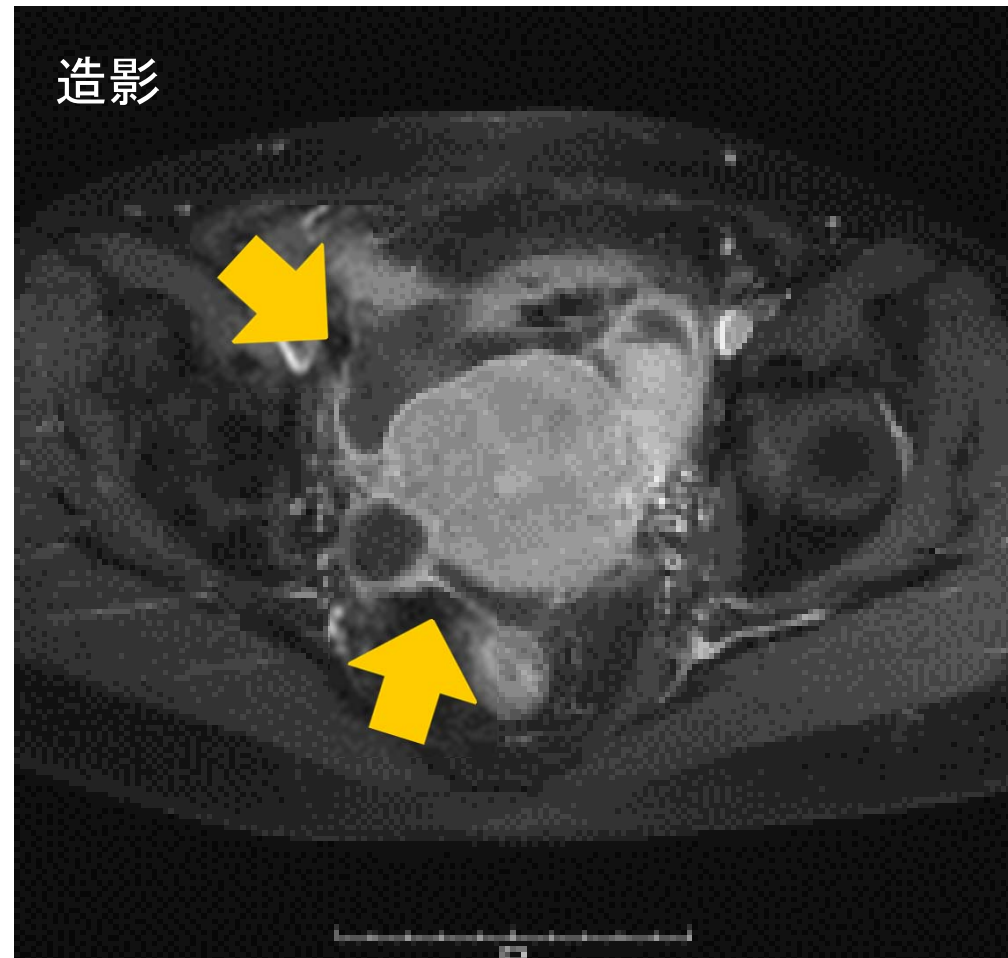
MRI (単純)



内膜症性卵巣嚢胞 (右 4 cm, 左 5 cm)

ダグラス窩の癒着 (子宮と直腸)

MRI (造影)



被胞化されつつある腹水
(子宮前方～右側, ダグラス窩)

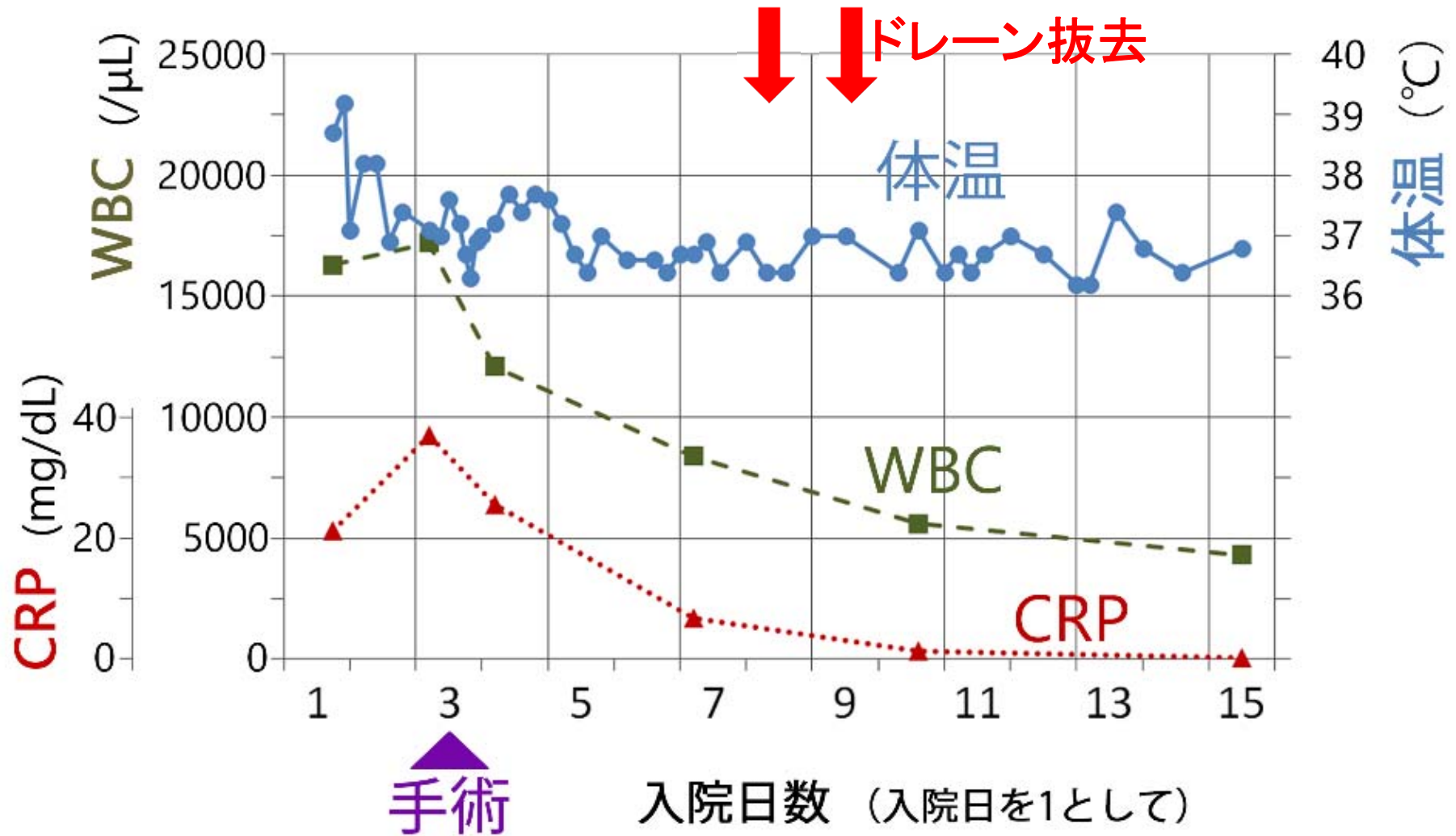
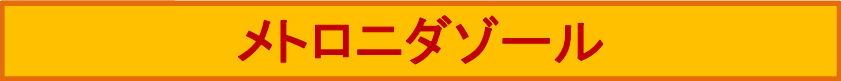セフトリアキソン



メロペネム



メロニダゾール



開腹手術

腹腔内所見	バイオフィルムと悪臭を伴う混濁した腹水 子宮・付属器・周囲腸管は炎症性に癒着し一塊
操作	剥離操作で両側の卵巣嚢胞は破裂 内容液は、子宮内膜症様
最終術式	付属器・卵巣嚢胞の摘出は困難と判断 腹腔内洗浄, ドレーン留置
手術時間	1時間30分

細菌培養の結果

血液	陰性	
帯下	<i>E. coli</i>	2+
	<i>Streptococcus bovis</i>	3+
	<i>Prevotella bivia</i>	3+
	<i>Lactobacillus</i>	3+
腹水	<i>E. coli</i>	少数
	嫌気性菌	陰性
便	病原性細菌なし	

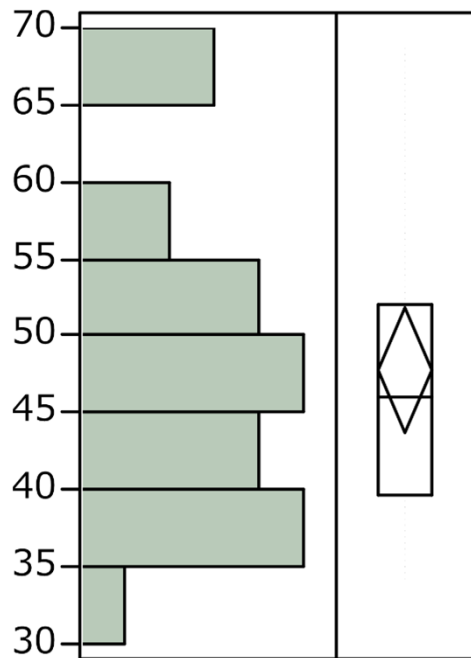
考察

内膜スミア後の骨盤内炎症性疾患 (PID)

【目的】 日本での報告例の背景・転帰を集計する

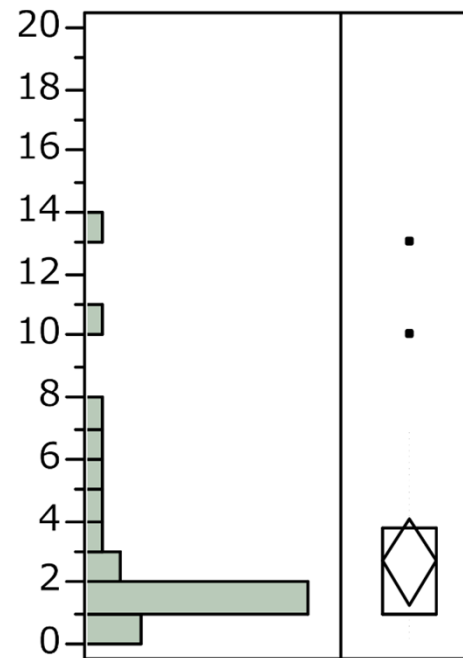
【方法】 医学中央雑誌による検索
症例ごとの情報が得られたケースについて
データを抽出し分析 (計 24 例)

2002年	関口ら	n = 1
2004年	安達ら	n = 1
2014年	的場ら	n = 13
2014年	小笹ら	n = 2
2015年	前田ら	n = 3
2015年	梅津ら	n = 1
2017年	秋山ら	n = 1
2017年	大塚ら	n = 1
2018年	浅見ら	n = 1 (今回の症例)



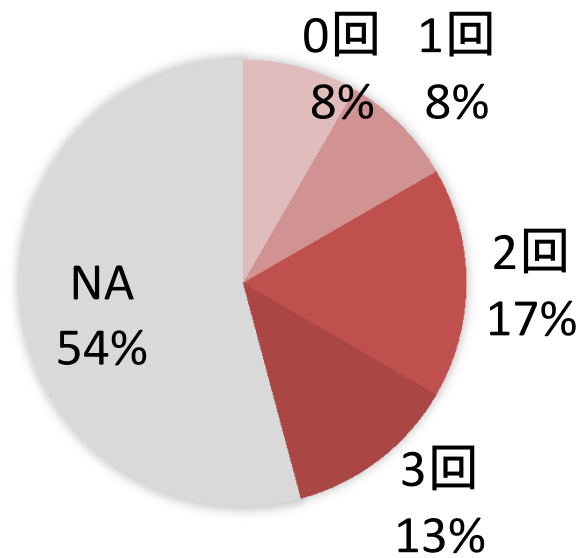
中央値 46歳

年齢

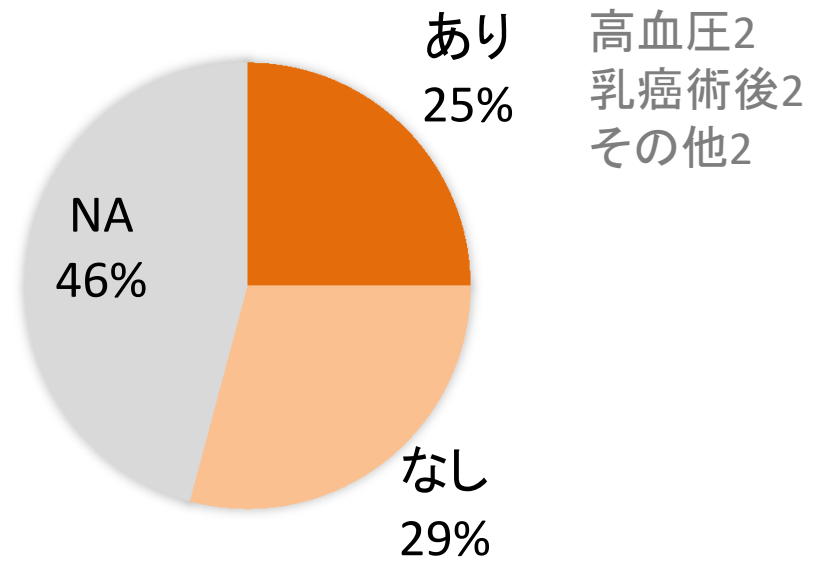


中央値 1日

検査から発症までの日数

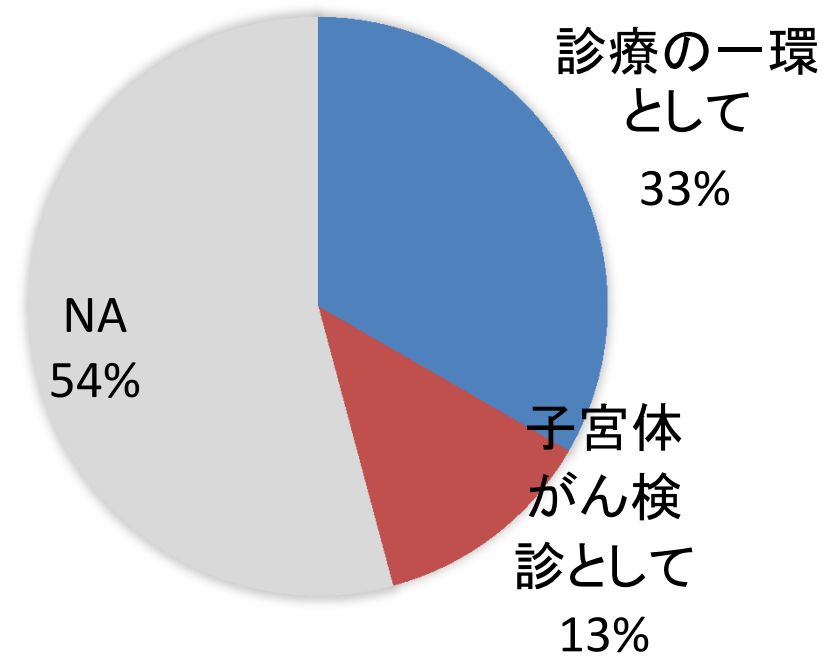


分娩歴



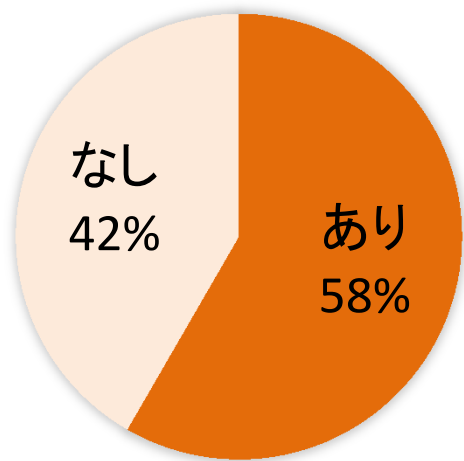
合併症

NA: not available (データ欠損等)

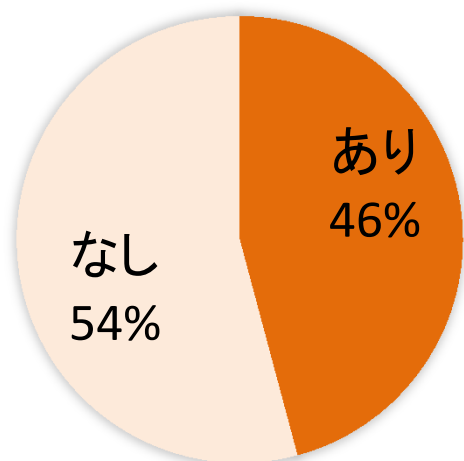


内膜スミア採取の理由

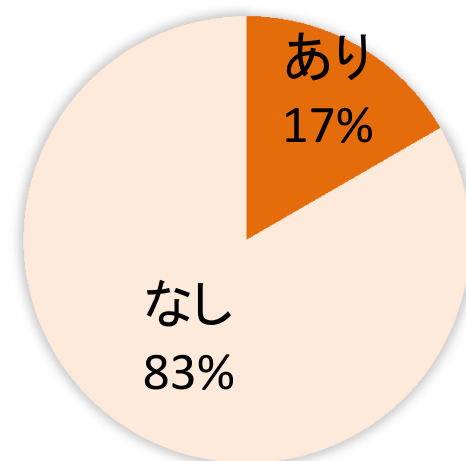
NA: not available (データ欠損等)



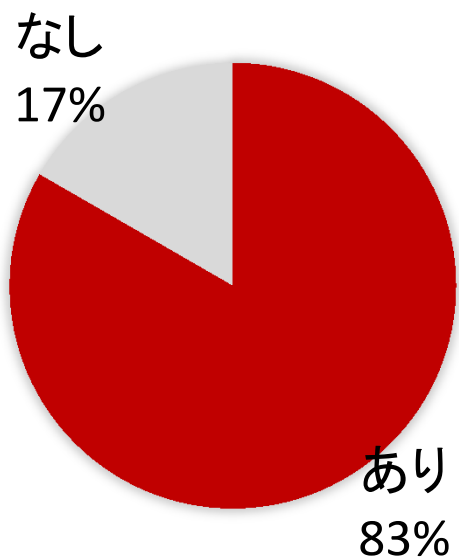
子宮筋腫



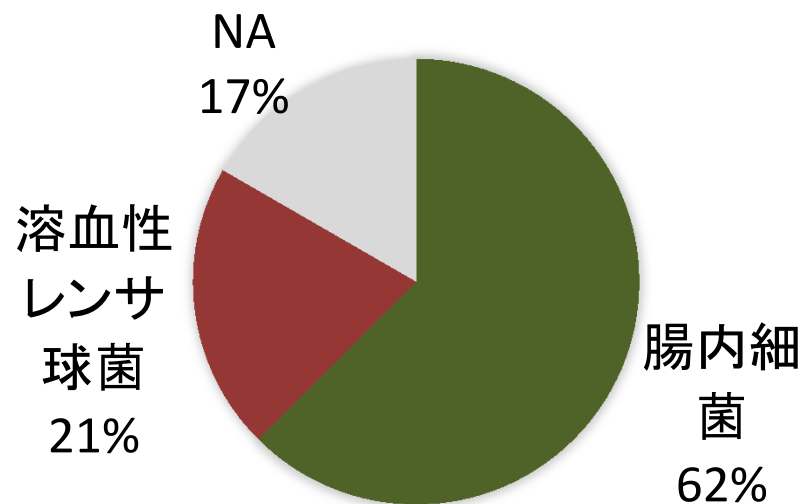
卵巣チョコレート嚢胞



子宮腺筋症

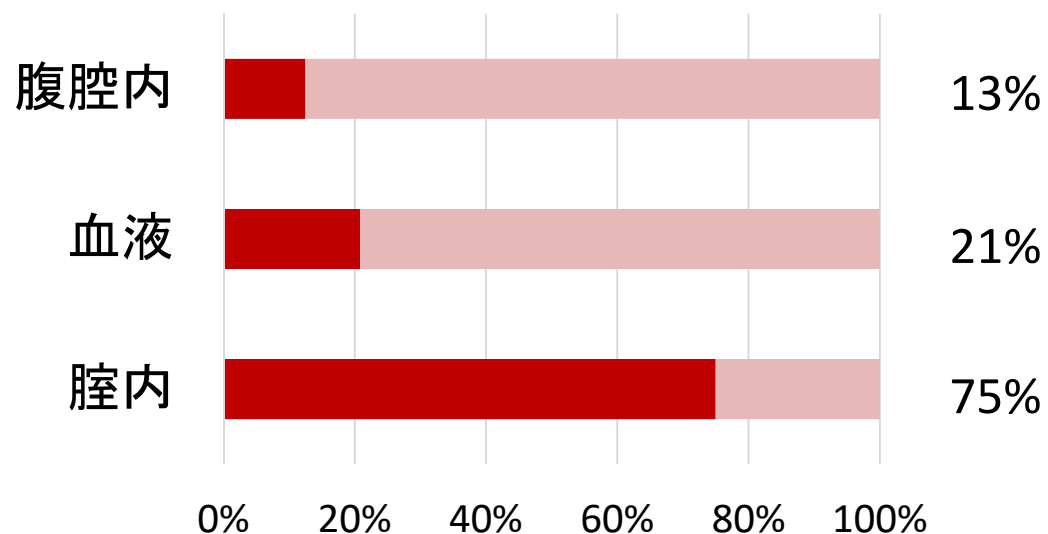


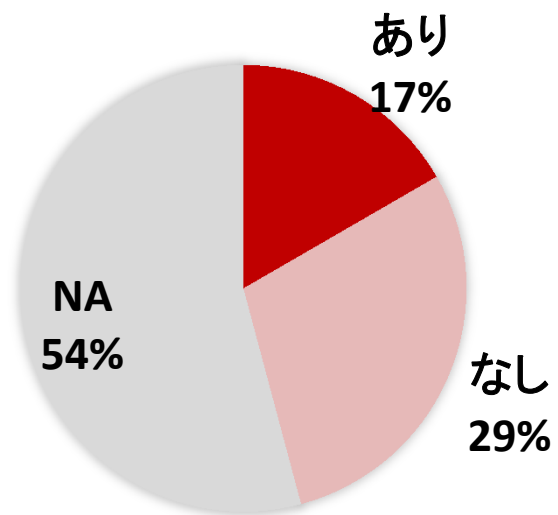
推定起炎菌の同定



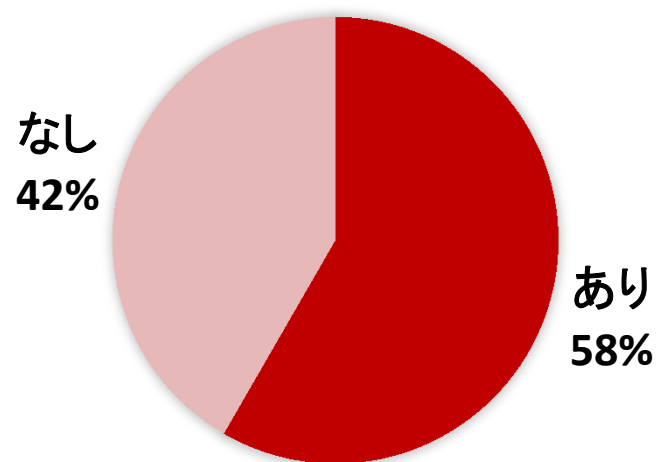
主たる起炎菌

起炎菌を同定した部位

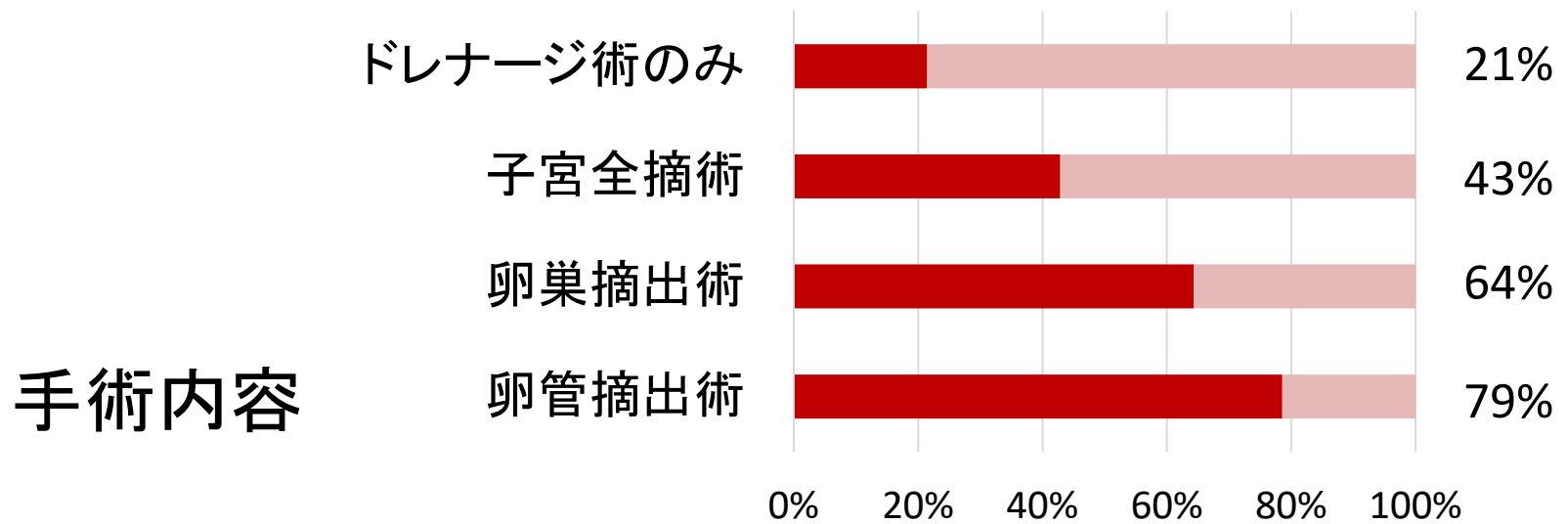
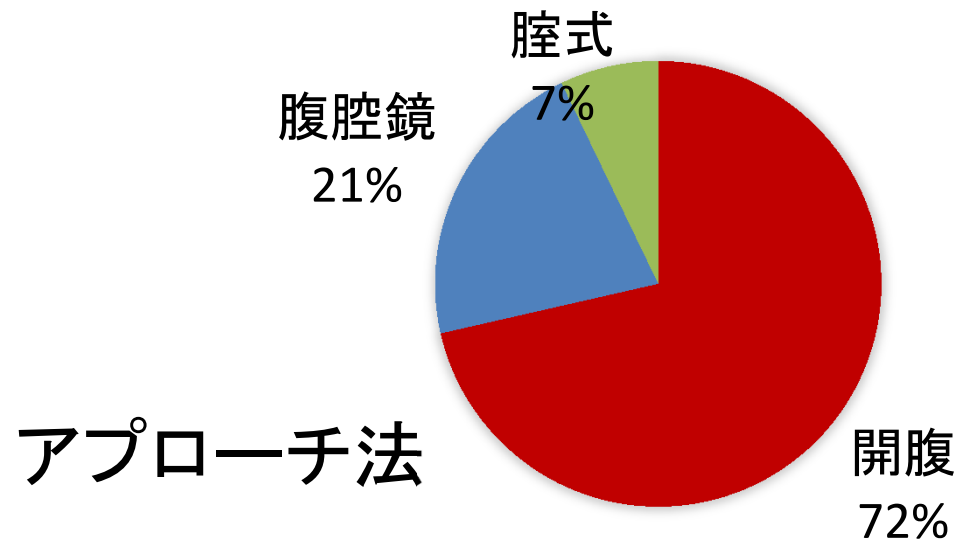




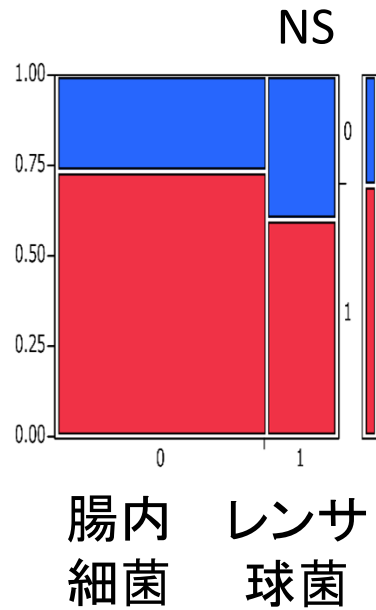
ショックまたはDIC



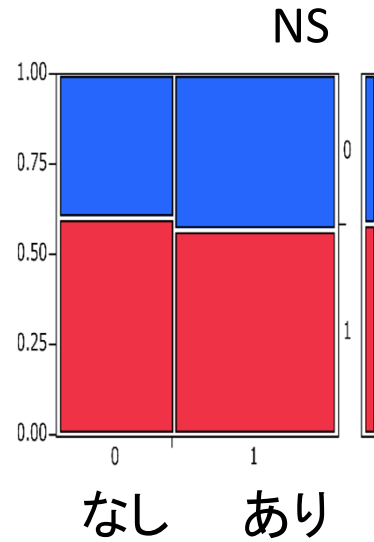
手術の実施



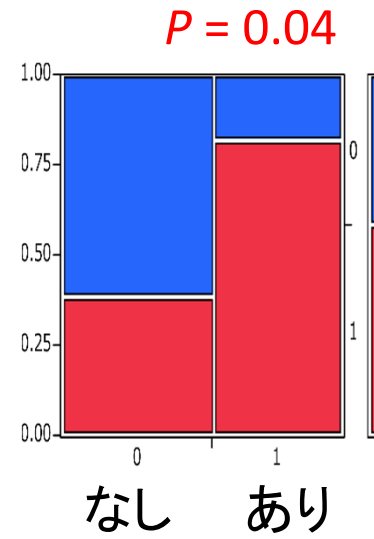
各因子と手術実施との関連



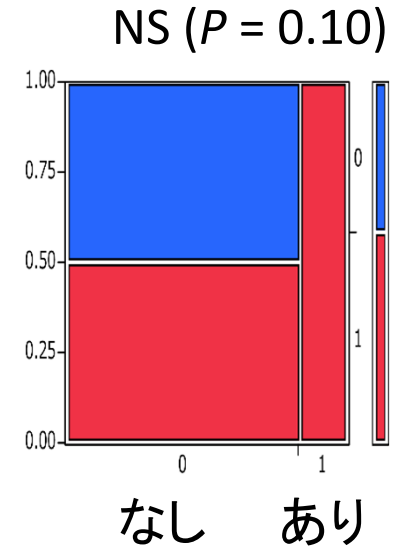
起炎菌



子宮筋腫



チョコレート嚢胞



子宮腺筋症

 手術実施

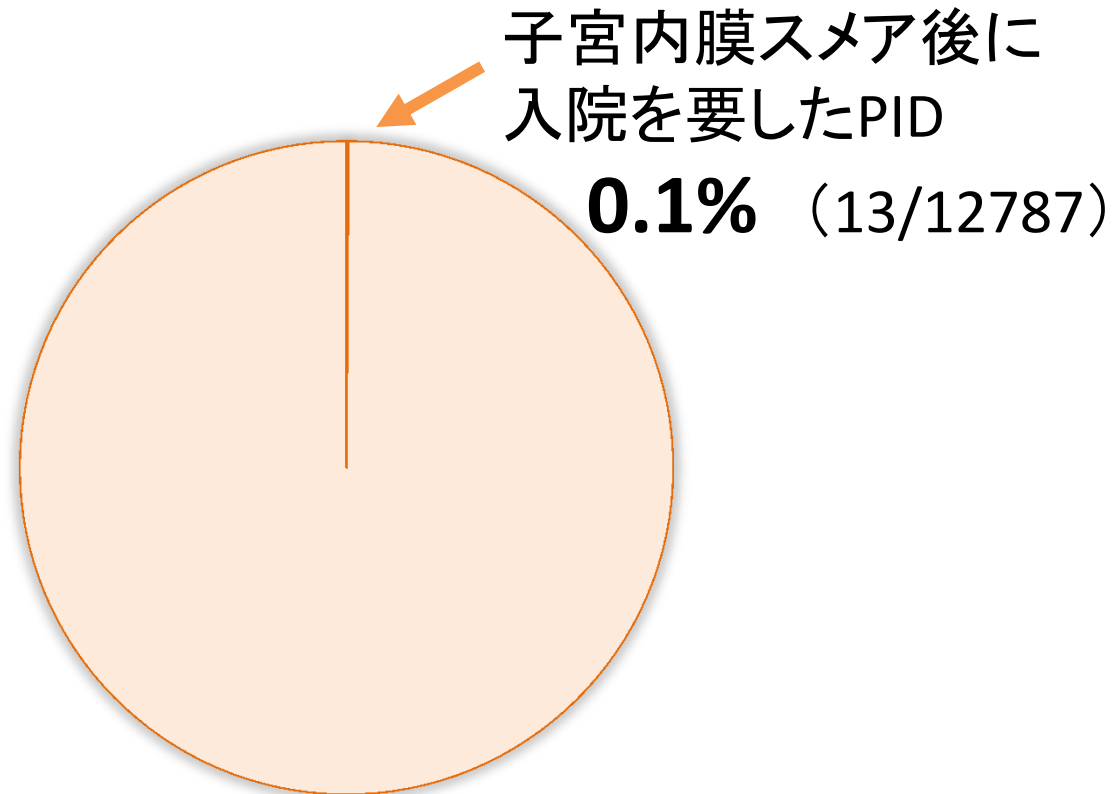
小括： 内膜スミア後 PID のまとめ

採取状況 体がん検診の場合にも発生し得る

起炎菌 E. coli など腸内細菌が多い
A群レンサ球菌の場合，劇症化もみられる

背景疾患 子宮筋腫，子宮内膜症（チョコレート嚢胞）が多い
子宮内膜症は，手術に至ることが多い

内膜スミア後PIDの発生率



2014 的場ら

予防的抗生剤投与について

「エビデンスはないが、内膜採取に伴うPIDの発生頻度は極めて低いので、予防的抗生剤は不要であろう。」

No data are available on infectious complications of endometrial biopsy. The incidence is presumed to be negligible. It is recommended that this procedure be performed without the use of antimicrobial prophylaxis.

2009 ACOG practice bulletin

結 語

- ✓ 子宮内膜スミア後に骨盤腹膜炎を発症し
開腹ドレナージ術を要した 1例 を提示した
- ✓ 子宮筋腫や子宮内膜症例はハイリスク
- ✓ 内膜症は手術に至るリスクでもある
- ✓ 内膜スミア後PIDを回避するため
無用な内膜スミアを避ける
ハイリスク例で予防的抗生剤投与を考慮